Aus der Augenklinik der Universität Jena.

Ein Beitrag zur Kenntnis des Melanosarkoms der Aderhaut.

Mit 3 Figuren im Text.

Inaugural-Dissertation
der
Hohen medizinischen Fakultät
der
Universität Jena
zur
Erlangung der Doktorwürde
in der
Medizin, Chirurgie und Geburtshilfe

vorgelegt von

Ernst Wagenknecht
aus Pfiffelbach.

Druck von Anton Kämpfe in Jena.
1908.

Gedruckt mit Genehmigung der medizinischen Fakultät der Universität Jena auf Antrag des Herrn Prof. Dr. **Wagenmann.**

Jena, den 23. Dez. 1908.

Prof. Dr. **Gärtner**,
z. Z. Dekan.

Ich erkläre hiermit an Eidesstatt, daß ich vorliegende Arbeit ohne fremde Hilfe angefertigt habe.

Ernst Wagenknecht.

Aus der Augenklinik zu Jena sind in letzter Zeit verschiedene Arbeiten hervorgegangen, die zum Gegenstand einige interessante Fälle von Melanosarkom der Aderhaut haben.

Reichmann hat in einer Dissertation (1906) einen Tumor beschrieben, der in der Hauptsache aus einem pigmentierten basalen, in der Aderhaut gelegenen Teil und einem pilzförmigen Aufsatz bestand. Auffallend waren die starken Blutungen innerhalb des Tumors, die zur Bildung von Hohlräumen und zu Zerreißungen Veranlassung gegeben hatten. Bei Einlieferung der Patientin in die Klinik war an dem amaurotischen, im Status glaukomatosus befindlichen Auge mit dem Spiegel nichts genaues zu erkennen gewesen. Man hatte nur einen grauen und einen gelblich-rötlichen Reflex erhalten. Nach reiflicher Überlegung des Falles hatte man die Wahrscheinlichkeitsdiagnose: Aderhauttumor mit Hämorrhagien gestellt. Da nach Ausführung der Enukleation die Wundhöhle bis auf den Optikus nichts besonders Abnormes bot, wurde die Operation beendet und die Konjunktiva durch 3 Suturen vereinigt. Der Optikus wies nun merkwürdigerweise, obwohl er atrophisch aussah und mithin von der Geschwulst nicht ergriffen schien, eine bräunliche Färbung auf. Es wurde daher sofort ein Stückchen quer abge-

trennt in Celloidin zur Schnellfixation gebracht, geschnitten und untersucht. Es ergab sich jedoch nur, und dies ist besonders für diesen Fall interessant, daß in einiger Entfernung von der Lamina cribrosa der Optikus, hauptsächlich in dem interstitiellen Gewebe, vor allem aber in der oberen Hälfte, eine Durchsetzung mit hämorrhagischem Pigment und Resten von Hämorrhagien zeigte. Die ganze Strecke vom Sehnervenaustritt bis zu der hämorrhagisch pigmentierten Stelle war frei von Geschwulstelementen. Nur am unteren Papillenrand war bei der späteren Serienuntersuchung ein Übergreifen der Tumorzellen auf die Optikusscheide zu konstatieren, die jedoch zu oben erwähnten hämorrhagischen Erscheinungen in keiner Beziehung standen. Im Tumor selbst konnte man ganz gut melanotisches und hämorrhagisches Pigment nebeneinander unterscheiden.

Sodann hat Walterhöfer in einer Dissertation (1907) einen Fall von Aderhautsarkom in einem phthisischen Auge mitgeteilt. Wegen der Phthisis war zur Enukleation geschritten worden, wobei erst nach der Operation der Tumor zutage trat, respektive diagnostiziert werden konnte. Die betreffende Patientin war 1902 wegen einer Entzündung an dem erblindeten rechten Auge — die Ursache zur Erblindung und Entzündung konnte nicht festgestellt werden — zu einem auswärtigen Arzt gekommen, der das erkrankte Auge mit Eserin, Cocain und warmen Umschlägen behandelte, da er die wegen einer Allgemeinerkrankung in sehr desolatem Zustande befindliche Patientin nicht operieren wollte. Nach einiger Zeit traten

die Krankheitserscheinungen zurück. Als die Patientin im Juni 1906 in der Augenklinik in Jena aufgenommen wurde, zeigte sich an dem Auge Phthisis dolorosa, weshalb die Enukleation indiziert erschien. Bei der Untersuchung des enukleierten Bulbus fand sich am hinteren Abschnitt ein scheibenförmiger Tumor, der von außen nur als blauschwarze Vorbuchtung zu sehen war und anfänglich für ein Staphylom gehalten wurde, bei Betastung jedoch eine auffallend feste Konsistenz zeigte. Dieser Umstand ließ einen Tumor im Auge vermuten. Von dem basalen Abschnitt der Geschwulst erstreckten sich, wie die anatomische Untersuchung ergab, Fortsätze auf den Optikus und nach den vorderen Abschnitten des Auges zu, hier fast selbständig erscheinende Knoten bildend. Außerdem saß dem temporalen Teile der Sklera ein sekundärer, epibulbärer Tumor auf, der mit den intrabulbären Massen in Verbindung stand. Die übrigen, von der Geschwulst freien Augenabschnitte zeigten regressive Vorgänge. Die Linse war um 90° gedreht, so daß ihr temporaler Äquator an die Hornhaut zu liegen kam. Der Tumor zeigte in einzelnen Teilen Pigmentierung: Zum Teil war sie hämorrhagischer Natur. Verschiedene Partien sind auch mit reichlichen Hämorrhagien durchsetzt. Walterhöfer hat unter Heranziehung aller in Betracht kommenden Umstände eingehend geprüft, ob die Tumorbildung oder die Phthisis primärer Prozeß war. Auf Grund derselben kam er zu dem Schluß, daß die Phthisis erst als Folge des vom Tumor veranlaßten Sekundärglaukoms aufgetreten war.

Ferner hat Miehe, ebenfalls in einer Dissertation (1908), folgenden eigenartigen Fall veröffentlicht:

Die 39jährige Patientin R. war am 24. April 1901 in die Poliklinik zu Jena gekommen mit der Angabe, daß sie am 1. März unter den Erscheinungen von Fieber und Übelkeit erkrankt wäre. Seit dieser Zeit habe das Sehvermögen abgenommen. Links betrug die Sehschärfe mit $+ 1\,D = \frac{5}{5}$ u. $\frac{0{,}3}{0{,}3}$. Rechts wurden Finger in 1 m Entfernung exzentrisch gesehen. Rechts zeigte sich ferner Strabismus divergens. Die Konjunktiva war temporal verdickt und gerötet. Die Papille zeigte sich verschwommen. In ihrer Umgebung war die Retina scheibenförmig seicht abgelöst und verdickt, ohne deutliche Falten. Die Venen waren ausgedehnt. In der Makulagegend schimmerte ein rundlicher, schieferiger Herd durch. Unten fanden sich ausgedehnte, nicht ganz frische Hämorrhagien. In der Nähe der scheibenförmigen Ablatio war Pigmentierung vorhanden, namentlich unten. Es wurde Jodkalium verordnet. Die Patientin ließ sich nicht aufnehmen, weil sie gravid war. Am 15. Februar 1907 erschien die Patientin zum zweiten Male in der Klinik. Aus dem mitgegebenen Bericht des auswärtigen Arztes ging hervor, daß von ihm vor 4 Jahren die Iridektomie vorgenommen worden war wegen eines schmerzhaften Glaukomanfalles und in der Hoffnung, einen besseren Einblick in das Auge zu gewinnen. Es sei jedoch nur ein weißer Netzhautherd nach unten zu sehen gewesen. Der Verdacht auf Tumor hätte sich nicht be-

stätigt. Die Patientin selbst gab an, daß auch nach der Operation Anfälle nach verschiedenen Zeiträumen bis in die jüngste Zeit aufgetreten wären. Bei der Untersuchung am 15. Febr. 1907 in der Jenaer Augenklinik zeigte sich außen unten ein graurötlicher Reflex. Äußerlich konnte man beim Blick der Patientin nach oben unten am Bulbus eine höckerige Geschwulst wahrnehmen, die von Bindehaut und Resten von Sklera bedeckt war. Am 16. Februar wurde das Auge enukleiert. Sofort wurde noch die partielle Exenteratio orbitae angeschlossen, da sich nach der Enukleation noch ein Tumorzapfen in der Wundhöhle zeigte. Die Lider und ein Teil der Konjunktiva wurden erhalten. Die Exenterationshöhle wurde tamponiert. Am 22. Juni wurde die Patientin entlassen und bis zur vollkommenen Heilung ambulatorisch behandelt. Sie konnte Prothese tragen. Nach Bericht vom 29. Sept. 1908 ist die Patientin am 27. Sept. ohne Lokalrezidiv an Leberkrebs gestorben. Ungewöhnlich war bei diesem Falle, daß gleichzeitig neben den entzündlichen Erscheinungen des Uvealtraktus auch noch die ersten Anfänge eines Tumors bestanden, während bisher in der Litteratur nur Fälle verzeichnet waren, bei denen Entzündung längere Zeit vor den ersten diagnostizierten Anfängen des Tumors aufgetreten war. Miehe legt an der Hand der klinischen, makroskopischen und mikroskopischen Untersuchung beweisführend dar, daß die entzündlichen Vorgänge nicht als zufällige Begleit- oder Sekundärerscheinung aufzufassen seien, sondern als ursächliches Moment. Der Tumor stellte sich dar als ein flächenhaftes Melanosarkom der

Aderhaut mit epibulbärem Aufsatz, das jedoch nur geringe Pigmentierung in Gestalt vereinzelter Chromatophoren aufwies. Bemerkenswert waren noch die starken Veränderungen an den der Geschwulst benachbarten Muskeln, die zum Teil aufgefasert, zum Teil wie eingeschmolzen und fast kernlos waren.

Herr Geheimrat Wagenmann selbst berichtete in einem Vortrag bei der II. Versammlung der Augenärzte von Sachsen-Thüringen am 3. September 1907 (siehe klinische Monatsblätter für Augenheilkunde 1908) über ein spätes Rezidiv. Es trat $11^1/_2$ Jahre nach Entfernung eines Melanosarkoms der Aderhaut am linken Auge auf. Der kleinkirschengroße, harte, durch die Bindehaut schwärzlich durchschimmernde Tumor befand sich oberhalb der Konjunktivalnarbe und wurde zunächst am 12. September 1906 in Chloroformnarkose exstirpiert. Am 22. September wurde der Patient nach glatt verlaufener Heilung der Wunde entlassen. Doch schon am 3. Oktober stellte sich Patient mit erneuten Beschwerden vor, weshalb am 5. Oktober die Exenteratio orbitae vorgenommen wurde. Die Exenterationshöhle wurde tamponiert. Bei der Untersuchung am 10. Juni 1907 war die Haut von allen Seiten tief in die Orbita hineingezogen und die Tiefe mit festem Narbengewebe ausgefüllt, das bis auf eine kleine granulierende Stelle mit Epithel überzogen war. Die letzte Untersuchung dieses Falles fand statt am 22. November 1908. Die Exenterationshöhle links war vollkommen glatt. Nur am rechten Auge hatte Patient Beschwerden wegen eines geringen Katarrhs.

Im Anschluß an diese vorerwähnten Fälle seien noch einige weitere mitgeteilt, die ein besonderes Interesse bieten. In zweien von den Fällen handelt es sich um Rezidive von auswärts operierten Melanosarkomen der Aderhaut, im dritten Falle um das Frühstadium eines Aderhautmelanosarkoms.

Fall I.

Krankengeschichte. Anton Sch., 50 Jahre alter Weber aus Irchwitz.

16. Dez. 1907. Anamnese: Vor einem Jahre wurde das rechte Auge auswärts wegen einer Geschwulst entfernt. Patient hat Prothese getragen. Vor ca. 5 Wochen bemerkte Patient in der rechten Augenhöhle schwärzliche Knoten, die allmählich größer wurden.

Status praesens: Vis L $+ 1{,}5\,\mathrm{D}\,\frac{5}{4} + 3\,\mathrm{D}\,\frac{0{,}3}{0{,}3}$. Linkes Auge ophthalmoskopisch normal, Se frei, sonst Auge ohne besonderen Befund. Rechts: Anophthalmus. Die Bindehaut ist durch 3 annähernd kirschengroße, dunkel pigmentierte Knoten vorgetrieben. Diese Knoten setzen sich in die Tiefe fort in eine die Orbita ausfüllende Geschwulst, die sich aber oben und unten ziemlich tief umgreifen läßt. Über die Knoten hinweg verlaufen stark ausgedehnte Gefäße.

17. Dez. Rechts Exenteratio orbitae in Chloroformnarkose. Umschneidung der Lider hart am Lidrand. Ablösung der Lidhaut nach der Peripherie zu bis zum Ansatz an den Orbitalrand. Ablösung des Orbitalinhalts bis zum Periost — dieses bleibt stehen — mit Elevatorium und Abtrennung in der Tiefe der Orbita mit stark gebogener Schere. Lebhafte Blutung aus der Arteria ophthalmica. Nach Kompression Entfernung noch stehengebliebener Gewebsstückchen aus der Tiefe, in denen

noch verdächtige Partikelchen zu sehen sind. Um eine schnellere Heilung zu erzielen, wird von der Tamponade der Wundhöhle abgesehen. Die Lider werden vielmehr sorgsam über der Wundhöhle zusammengezogen und durch ca. 8 Suturen miteinander vernäht. Hierauf wird Kompressionsverband angelegt und der Patient zu Bett gebracht.

18. Dez. Patient steht auf.

24. Dez. Die Lidhaut ist in die Höhle eingezogen und glatt verheilt. Es ist keine Sekretion und keine Nachblutung vorhanden.

25. Dez. Ein Teil der Suturen wird entfernt.

27. Dez. Der Rest der Suturen wird entfernt.

28. Dez. Die Hautwunde ist glatt vereinigt bis auf eine kleine klaffende Stelle etwas innen von der Mitte, aus der sich auf Druck etwa ein Tropfen hämorrhagisch gefärbtes Sekret entleert. Tamponade mit essigsaurer Tonerde.

3. Jan. 1908. Die kleine Höhle hat sich gereinigt. Die Haut liegt den Knochen unten und seitlich fest auf, nur oben befindet sich zwischen Haut und Knochen noch eine kleine Höhle. Trockene Tamponade.

8. Jan. Wunde glatt verheilt. Die Haut liegt den Knochen allseitig fest auf. Höhlung ist nirgends mehr vorhanden. Auf Druck läßt sich nichts entleeren. Patient wird entlassen als arbeitsfähig vom 20. Januar ab. Bei der geringsten Veränderung soll er sofort wiederkommen. Fern- und Nahbrille.

Mikroskopischer Befund: Die entfernten Tumormassen wurden gehärtet, geschnitten und an den einzelnen Schnitten die Hämotoxilin-Eosinfärbung vorgenommen. Mikroskopisch läßt sich nun folgendes erkennen:

Die Lider sind mit dem ganzen Konjunktivalsack und einem großen Teil des Orbitalinhaltes mit dem Tumor in toto exstirpiert. An der Lidhaut und am Tarsus ist nichts Besonderes zu sehen. Die Konjunktiva tarsi ist infiltriert und zeigt überaus starke Gefäßfüllung. Die Infiltration ist ziemlich diffus, jedoch nicht sehr dicht.

In der Übergangsfalte und der den Boden der Konjunktivalsackes ausfüllenden Konjunktiva finden sich neben einer geringen diffusen Infiltration einzelne sehr hübsch ausgebildete Körner, die aus dicht gedrängten Lymphozyten bestehen. Auch findet sich hier und da eine mehr diffuse Ansammlung von Lymphozyten. Im ganzen sind aber die Veränderungen gering. Auch das Epithel ist gut erhalten, wenn auch in etwas wechselnder Dicke. Das Bindegewebe unter der Konjunktiva ist ebenfalls locker, nur mit enorm ausgedehnten Gefäßen durchsetzt. In einigen Schnitten findet sich auch die Tränendrüse mit Tränenausführgang. Die Drüsenläppchen sind gut erhalten. Bis auf Hyperämie zeigt sich keine Veränderung.

Unter der Bindehaut beginnt der Tumor, der mit mehreren Buckeln nach vorn gewachsen ist. Zwischen den Buckeln sind tiefe Einschnitte, die mit Bindegewebe ausgefüllt sind. Weiter in der Tiefe konfluiert der Tumor. In den ganz vorderen und auch in den seitlichen Abschnitten ist der Tumor von einer Bindegewebshülle umgeben. Ganz nach hinten wird die Deckschicht dünner. Aber auch in diesen Teilen sind die Geschwulstknoten sämtlich noch von einer Lage veränderten Orbital- und Bindegewebes überdeckt. Die Struktur des Tumors ist je nach den Gegenden etwas verschieden. In den vorderen Abschnitten handelt es sich um einen Tumor, der aus dicht gedrängten Rundzellen besteht, die ziemlich regellos gelagert sind. Nur in der Peripherie findet man eine konzentrische Schicht von feinen Bindegewebsresten zwischen den Schichten. In anderen Teilen der Geschwulst erkennt man mehr alveoläre Anordnung und gewisse Wirbelbildung der Zellen. Die alveoläre Struktur, zum Teil mit Gefäßen, wird von Bindegewebszügen veranlaßt. Eine weitere wichtige Verschiedenheit in der Struktur wird herbeigeführt durch Blutungen. An einzelnen Stellen finden sich zahlreiche hämorrhagische Streifen und Plaques, die den Alveolärinhalt durchsetzen. An anderen Stellen wieder treten dichtere blutige Infiltrationen auf, an anderen größere kompakte Hämorrhagien.

Verschieden ist auch der Grad des Pigmentgehalts. In einzelnen Teilen findet man nur vereinzelte Chromatophoren, während die übrigen Teile völlig pigmentlos sind. An anderen Stellen ist der Pigmentgehalt etwas reichlicher. Nur ganz vereinzelt ist die Pigmentierung etwas dichter, so daß Kerne und Protoplasma der Zellen zurücktreten und das Pigment den Durchschnitt beherrscht. Die hämorrhagische Durchsetzung findet sich hauptsächlich in den mittleren Partien der Geschwulst. Seitlich von der Geschwulst im Fettgewebe sind außerordentlich stark ausgedehnte und gefüllte Gefäße zu sehen. Das Fettgewebe ist zum Teil atrophisch.

An einzelnen Schnitten zeigt sich eine stärkere Veränderung der Konjunktiva. Sie ist hier und da verdickt, sonst jedoch intakt. Auch finden sich einzelne Körner. Die Zellen sind zum Teil Rundzellen, in der Peripherie mehr Spindelzellen. Innerhalb der Geschwulst ist die Kernfärbung ganz verschieden. Besonders vorn in den jüngsten Partien haben die Kerne die Färbung stark angenommen, an anderen Stellen schlechter. In anderen Bezirken wieder ist die Färbung fast fehlend, doch anscheinend kein Übergang in Nekrose vorhanden.

Epikrise. Bei dem besprochenen Tumor handelt es sich um das Rezidiv eines Aderhautsarkomes, das ca. 1 Jahr nach der auswärts erfolgten Entfernung des primären Tumors zum Vorschein gekommen ist. Darin liegt nichts auffälliges, da nach den Angaben von Professor Wagenmann in der eingangs erwähnten Arbeit die Zeit, nach der post operationem durchschnittlich Rezidive aufzutreten pflegen, zwischen 6 Wochen und 2—3 Jahren schwankt. Das Rezidiv füllte die Orbita aus und bildete nach vorn drei kirschengroße, dunkel gefärbte Knoten. Oben und unten konnte man es tief umgreifen. Es wurde sofort die Exenteratio orbitae vorgenommen. Bei der Operation war man vor allem darauf bedacht, die Lider zu erhalten. Sie wurden hart am Lidrand umschnitten und bis zum Orbitalrand die Haut abgelöst. Die Tumormassen in der Tiefe wurden unter Schonung des Periostes

von demselben mit der gebogenen Schere abgelöst. Nachdem die lebhafte Blutung durch Kompression gestillt war, wurde aus der Orbita noch alles verdächtige Gewebe entfernt. Da die Tamponade derartiger Wunden einen monatelangen Heilungsprozeß bedingt, weil die Wundhöhle durch Granulation von innen heraus sich schließen muß, wurde davon abgesehen. Die Lider wurden miteinander vernäht und so eine vorzügliche Deckung der Orbita geschaffen. Durch diese Art der Wundversorgung wurde eine sehr bemerkenswerte rasche Heilung erzielt. Am 17. Dezember 1907 war die Exenteration vorgenommen worden und bereits am 8. Januar 1908 konnte Patient geheilt entlassen werden. Die Haut hatte sich von allen Seiten gut in die Höhle hineingezogen, lag den Knochen fest auf und ließ auch nirgends etwas krankhaftes durchfühlen.

Der exenterierte Tumor zeigt bei mikroskopischer Betrachtung kein einheitliches Gepräge. Man kann an seiner Vorderseite drei größere Buckel unterscheiden, die durch tiefe von Bindegewebe ausgefüllte Einschnitte voneinander getrennt sind. Die ganze Tumormasse wird von einer bindegewebigen Schicht, der sich nach hinten zu auch Orbitalgewebe beigesellt, gleich einer Hülle überzogen. In der Tiefe gehen die einzelnen Abschnitte ineinander über. Auch in bezug auf die Zellform lassen sich verschiedene Bezirke unterscheiden. In den vorderen Partien setzt sich der Tumor aus Rundzellen zusammen, die zumeist ganz regellos durcheinander liegen. In der Peripherie treten nach der Konjunktiva zu Spindelzellen auf. Die Mitte des Tumors zeigt mehr alveolären Charakter, der durch Bindegewebszüge veranlaßt wird. Hier befinden sich zum Teil auch Gefäße. Noch auffallender unterscheidet sich dieser Teil der Geschwulst von den vorderen Partien dadurch, daß die Alveolen von kleineren und größeren hämorrhagischen Streifen durchsetzt werden. An verschiedenen Stellen treten auch größere Hämorrhagien auf.

In gleicher Weise verschieden ist der Pigmentgehalt. Während in einzelnen Inseln nur vereinzelte Chromoto-

phoren zu finden sind, haben andere Bezirke stärkeren Pigmentgehalt. Jedoch verdeckt das Pigment nur an einigen wenigen Stellen Kern und Protoplasma der Zellen.

Mit dem Tumor wurden zugleich der ganze Konjunktivalsack und von den Lidern ein Streifen am Rand mitentfernt. Die Lidhaut und der Tarsus zeigen keine besonderen Veränderungen. Die Konjunktiva tarsi ist diffus, jedoch nicht sehr dicht infiltriert. Ihre Gefäße sind stark gefüllt. In der Übergangsfalte finden sich auch einzelne, aus dicht zusammengedrängten Lymphozyten bestehende Körner. Im ganzen sind aber nur geringe Veränderungen vorhanden. Auch das Epithel ist, abgesehen von einem geringen Wechsel in der Dicke, gut erhalten. Das subkonjunktivale Bindegewebe ist von stark dilatierten Gefäßen durchzogen. Die Tränendrüse zeigte außer Hyperämie ebenfalls keine Veränderung.

Fall II.

Krankengeschichte: Karl Sch., 38jähriger Landwirt aus Unterlind.

Anamnese: Patient wurde der Augenklinik in Jena von einem auswärtigen Augenarzt übersandt, der den Mann seit 22. Juli 1907 in Behandlung gehabt hatte. Aus dem Bericht dieses Arztes und den Angaben des Patienten selbst ergab sich folgende Anamnese.

Vor 7—8 Jahren bemerkte Patient, daß das Sehvermögen auf dem rechten Auge schlechter wurde und eine Entzündung sich einstellte. Sch. wurde zuerst von einem praktischen Arzt untersucht, der ihn wegen der Schwere der Erkrankung einem Spezialisten überwies. Dieser konnte jedoch infolge des entzündlichen Reizzustandes und der Trübung bei der ersten Untersuchung mit dem Augenspiegel nicht viel erkennen und entließ den Patienten mit der Weisung, sich in 8 Tagen wieder vorzustellen. Sch. entzog sich jedoch der ärztlichen

Behandlung und behandelte sich selbst mit warmen Umschlägen, worauf die Entzündung wieder zurückging. In den folgenden Jahren erblindete das Auge mehr und mehr. Von Zeit zu Zeit stellten sich auch Entzündungen ein, die mit heftigen Schmerzen verbunden waren. Sch. ging auch jetzt noch nicht zum Arzt, sondern legte sich selbst mittags und nachts Umschläge auf das Auge, trug zumeist nachts einen Verband und tagsüber eine blaue Brille. Die Pupille war weit, das Auge immer etwas gerötet, mitunter jedoch fast so blaß wie das linke. Nach einer längeren Pause setzte vor ca. $1^1/_2$ Jahren eine neue Attacke ein. Das Auge war vergrößert, in seiner Beweglichkeit beschränkt und trat mehr aus der Augenhöhle hervor. Während zuvor die Lidspalte enger, zeitweise ganz geschlossen gewesen war, stand sie jetzt weiter als normal auf; das Auge sah „glotzig" aus. Sch. konnte angeblich damals noch großgedruckte Schrift (Überschrift einer Zeitung), vor einem Jahr noch Handbewegungen vor dem Auge erkennen. Am 18. Juli 1907 soll nun beim Heuaufladen etwas in das rechte Auge geflogen sein, worauf angeblich Entzündung und heftige Schmerzen auftraten. Sch. hatte die Arbeit unterbrochen und war vier Tage lang zu Hause geblieben. Am 22. Juli suchte er einen Augenarzt auf, der damals ein Ulcus serpens und Status glaukomatosus an dem vergrößerten Auge feststellte. Ein Einblick in das Innere des Auges mittels des Spiegels war wegen des Ulcus serpens nicht möglich. Da trotz des dringlichen Anratens Sch. nicht in die Enukleation willigte, wurde das Ulcus kauterisiert und dadurch auch zum Stehen gebracht. Anfang Oktober trat jedoch nach Perforation des Geschwürs Panophthalmie ein, so daß am 14. Oktober die Enukleation ausgeführt wurde, die wegen der bestehenden Chemosis und Vergrößerung des Bulbus sehr schwierig gewesen sein soll. Damals war in dem Operateur der Verdacht auf maligne Neubildung aufgestiegen, doch war nach seinem Bericht mikroskopisch in dem erweiterten Bulbus etwas genaueres nicht nachzuweisen. An die Enukleation schloß sich eine

heftige, eiterige Entzündung des Orbitalgewebes an, die nur langsam heilte. Es blieb auch dann noch eine starke Infiltration zurück, die am 11. Januar 1908 noch unverändert bestand. Bei der Untersuchung am 12. Februar stellte der auswärtige Arzt fest, daß die Schwellung bedenklich zugenommen und sich eine knollige Verdickung gebildet hatte. Da seiner Meinung nach eine maligne Neubildung vorlag, schickte er Sch. zur Untersuchung eventuell Operation nach Jena.

Status praesens: L Vis. E $\frac{5}{4}$.

Ophthalmoskopisch normal. Se frei.

Links etwas Katarrh; das Auge ist sonst blaß, frei geöffnet und völlig normal. Rechts: Das Unterlid ist ektropioniert. Hinter der Lidspalte sieht man schiefer-



Fig. 1.

farbene Massen liegen. Die Lider, besonders das Unterlid, sind durch eine harte, höckerige Geschwulst vorgetrieben, die die Orbita fast vollkommen ausfüllt (Fig. 1). Am Orbitalrand läßt sie sich umgreifen und scheint hier mit dem Knochen nicht zusammenzuhängen. Nur in der Gegend des inneren Lidwinkels ist scheinbar eine Brücke zwischen Tumor und Knochen. Bei dem Auseinanderziehen sieht man Reste einer horizontal verlaufenden Konjunktivalnarbe, die durch einige Stränge mit dem Rand des Unterlides in Verbindung steht. Hinter der Bindehaut liegen grauschwarze, harte höckerige Tumormassen. Der Hauptteil der Geschwulst liegt im unteren Abschnitt der Orbita. Die Bindehaut zeigt leichte Absonderung. Die Konjunktivalnarbe ist mit der Geschwulst verwachsen. Bei der Röntgendurchleuchtung ist von Tumor nichts zu sehen. Ferner wurde festgestellt, daß die Nebenhöhlen vollkommen frei waren.

15. Febr. Exenteratio orbitae in Chloroformnarkose. Schnittführung oben hart am Lidrand, unten ca. $1^1/_2$ cm von ihm entfernt. Ablösung der Haut bis zu den Orbitalrändern. Zirkulärer Schnitt am Orbitalrand bis an das Periost. Dieses bleibt unberührt. Stumpfe Ablösung des Orbitalinhalts, zumeist mit dem Elevatorium. Abtrennung mit der Schere nahe am Foramen opticum. Kompression bis zum Stillstand der Blutung aus der Arteria ophthalmica dextra. Die Knochen der Orbita erweisen sich frei vom Tumor. Vom Periost wird gegen das Siebbein hin noch alles Verdächtige entfernt. Am Periost des Siebbeins sind noch verschiedene adhärente Gewebsteile, die noch Geschwulstelemente enthalten können. Bei ihrer Beseitigung tritt eine Perforation nach dem Nasenraum zu ein. Die Lider werden vorsichtig über die Exenterationshöhle gezogen und durch ca. 15 Suturen miteinander vernäht, um einen guten Wundschluß per primam zu erzielen. Auf die Nahtstelle wird Dermatol gestreut, durch Druckverband die Lider gegen den Hintergrund der Orbita angedrückt und zur Sicherung darüber

eine Steifgazebinde appliziert. Patient wird dann zu Bett gelegt.

16. Febr. Verbandwechsel, da es durch den Verband hindurch geblutet hat. Etwas Nasenbluten.

24. Febr. Ein Teil der Suturen wird entfernt.

26. Febr. Der Rest der Suturen wird entfernt.

29. Febr. L Vis. E $\frac{5}{4}\frac{0{,}3}{0{,}3}$. Befund wie früher.

Rechts: Die Hautwunde ist glatt vernarbt. (Vergl. Fig. 2. Aufnahme vom 28. Februar.) Die Haut der



Fig 2.

Lider liegt allseitig der Orbitalwand fest an. Nach hinten liegt sie fest auf prall elastischer Grundlage. Die Narbe ist absolut reizlos. Nirgends herrscht Druckempfindlichkeit. Patient wird entlassen.

16. Juli 1908. Patient stellt sich erneut vor, da er vor ca. 10 Tagen vor dem rechten Ohr Knoten bemerkt hat. Die Knoten sind nicht schmerzhaft.

$$\text{Vis L} + 0{,}75\,\text{D}\ \frac{5}{4}\ \frac{0{,}4-0{,}15}{0{,}4}$$

Links normaler Befund.

Rechts: Die Exenterationshöhle bietet eine glatte Höhlung dar. Die Oberfläche ist teilweise mit braungelben Epithelschuppen und Borken bedeckt. Es zeigt sich leichte Hautvenenektasie, jedoch kein Höcker, auch nicht in der Tiefe. Der Knochen ist nicht verdickt. Keine Druckempfindlichkeit vorhanden.

Die Präaurikulardrüsen sind geschwollen, hart und etwas druckempfindlich. Die Haut darüber ist leicht gerötet.

Patient wird der chirurgischen Klinik überwiesen, wo er operiert wird.

Anatomische Untersuchung: Von dem Haupttumor, an dem Bindehaut und Lider hängen, wird ein möglichst großes Stück in Celloidin eingebettet und geschnitten. Das Präparat mißt in sagittaler Richtung vom Lidrand bis zum hinteren Ende 4,3 cm. Die Breite beträgt ca. 4 cm.

Makroskopischer Befund: Auf dem Durchschnitt erscheint der Tumor aus mehreren großen Knoten zusammengesetzt. Zwischen den einzelnen Knoten sind Bindegewebszüge, die zum Teil pigmentiert sind. Einzelne kleinere Abschnitte der Geschwulst erscheinen ebenfalls pigmentiert. Im übrigen ist die Geschwulst makroskopisch pigmentlos. In einiger Entfernung hinter der Bindehautoberfläche ist schon makroskopisch ein festes, faseriges Gewebe erkennbar. Nach vorn ist die Geschwulst trichterförmig eingezogen und besitzt eine glatte Oberfläche. Die betreffende Partie entspricht dem Konjunktivalsack.

Mikroskopischer Befund: Der Konjunktivalsack ist in toto herausgebracht. Auch beide Lider finden sich am Präparat. Ein Stück Haut ist am Lid erhalten. Subkutan sieht man stark ausgedehnte Gefäße. Sonst zeigt sich nichts Besonderes an der Lidhaut und am Tarsus.

Die Konjunktiva tarsi ist erheblich verdickt und infiltriert. Man sieht zahlreiche, ziemlich hohe Papillen. An der Basis und der Konjunktiva zum Tarsus hin finden sich zahlreiche, enorm ausgedehnte und strotzend gefüllte Gefäße. Der Befund an beiden Lidern ist ziemlich derselbe. Die Hyperämie ist unten stärker als oben. Die Bindehaut ist von der Übergangsfalte an straff über den Tumor gezogen. Das Epithel ist mehrschichtig. Die Konjunktiva selbst zeigt bindegewebige Verdickung. An einzelnen Stellen tritt der Tumor dichter an die Bindehaut heran, an anderen weniger.

Der Tumor besteht im wesentlichen aus größeren und kleineren Knoten, die zum Teil aus Rund-, zum Teil aus Spindelzellen zusammengesetzt sind. Die Abgrenzung der Knoten voneinander wird durch lange Bindegewebszüge bewirkt; von den größeren Septen erstrecken sich kleinere in die einzelnen Abteilungen. Wie schon bei der makroskopischen Beschreibung erwähnt wurde, ist die Geschwulst fast durchweg von Pigment frei, doch bestehen einige mehr oder weniger dicht pigmentierte Züge, ja an einzelnen Stellen erscheint der Tumor tiefschwarz. An den scheinbar nicht pigmentierten Stellen erkennt man mikroskopisch doch einzelne pigmentierte Zellen oder Zellzüge. Auch in der Umgebung von Gefäßen wird hier und da Pigment angetroffen. Die hintere Begrenzung des Tumors ist auf große Strecken ziemlich scharf. Über dem Tumor befindet sich eine bindegewebige Schicht und darüber Fettgewebe. In dem das Fettgewebe stark durchsetzenden Bindegewebe erkennt man gut gefüllte Gefäße. Seitlich ist die Abgrenzung etwas weniger scharf. Auch hier wird der Tumor von Bindegewebe und Fettgewebe begrenzt. Auch innerhalb des ganzen Tumors findet man dichte Bindegewebszüge und an einer Stelle offenbar auch einen Muskelrest.

Nur vereinzelt hat die Kernfärbung gelitten. Im ganzen ist wenig Nekrose zu sehen.

An einigen Stellen sind ferner massenhaft Blutungen vorhanden, teils als Blutklumpen in der Geschwulst, teils als hämorrhagische Infiltrate.

In einiger Entfernung nach hinten vom tiefsten Punkt stößt man innerhalb der Geschwulst auf bindegewebige, lamellöse Züge. Die Lamellen sind vielfach durch Geschwulstzellen auseinandergedrängt, an einigen Stellen jedoch zeigen sie wellige Struktur, wie die Sklera. Nach vorn endigen die Züge plötzlich, als wäre hier ein Schnitt geführt worden. Die wellige Form und das scharfe Abschneiden nach vorn lassen daran denken, daß vielleicht bei der Enukleation ein Stück Sklera, möglicherweise da, wo sie an der Durchbruchstelle vom Tumor nach außen gedrängt war, abgeschnitten und so in der Orbita verblieben ist.

Epikrise. Der Fall Sch. ist mit einer Reihe von Nebenumständen und Nebenerscheinungen verbunden, die ihn sehr kompliziert gestalteten und das Krankheitsbild lange Zeit im Unklaren ließen. Schon bei der ersten Vorstellung bei einem auswärtigen Arzt war die Untersuchung des rechten Auges von Sch. mit dem Spiegel durch die bestehende Hornhautentzündung so erschwert, daß eine genaue Diagnose nicht gestellt werden konnte. Ein weiterer Umstand, den Fall dunkel zu lassen, trat insofern hinzu, als Sch. trotz Aufforderung sich nicht wieder beim Arzt einfand, sondern während einer Reihe von Jahren sich jeder ärztlichen Behandlung entzog, sich selbst behandelte und dadurch eine ärztliche Kontrolle des Krankheitsverlaufs ganz unmöglich machte. Noch verwickelter wurde das Bild, als Sch. am 18. Juli 1907 angeblich einen Unfall dadurch erlitten hatte, daß ihm beim Heuaufladen etwas in das rechte Auge geflogen war. Der am 22. Juli 1907 konsultierte Arzt stellte Ulcus serpens und Status glaucomatosus am vergrößerten Auge fest und meinte, es sei durch den Unfall eine Verschlimmerung des schon vordem nicht gesunden Auges eingetreten, zumal er mittels des Spiegels den inneren Zustand des Auges wegen des Ulkus nicht feststellen konnte. Demgemäß erkannte auch die Unfallversicherung, bei der Sch. inzwischen seinen Unfall angemeldet hatte, ihre Haftpflicht an. Das Ulkus wurde

nur kauterisiert, da Sch. die Enukleation nicht zuließ. Zum ersten Male wurde die Möglichkeit einer malignen Neubildung erwogen, als nach Perforation des Geschwürs anfangs Oktober Panophthalmie eintrat, infolge deren das Auge enukleiert werden mußte. Jedoch auch jetzt konnte keine sichere Diagnose gestellt werden, da die mikroskopische Untersuchung wegen der Vereiterung des Bulbus über eine etwa vorhandene Geschwulst keinen Aufschluß gab. Nach Beendigung eines länger im Orbitalgewebe bestehenden entzündlichen Prozesses blieb eine gewisse Schwellung zurück. Sicher wurde die Annahme einer malignen Geschwulst, als Ende Januar 1908 die Schwellung zugenommen hatte und knollige Verdickungen zum Vorschein kamen. Zur operativen Entfernung der aufgetretenen Geschwulst wurde Sch. am 3. Februar 1908 der Augenklinik zu Jena überwiesen.

Bei der Aufnahme in Jena zeigte sich ein die Orbita ausfüllender Tumor, der an seiner Vorderfläche in verschiedene Höcker auslief und sich am Orbitalrand ganz gut umgreifen ließ. Die Massen sahen grauschwarz aus. Die von der Enukleation herrührende Bindehautnarbe war mit dem Tumor fest verwachsen. Die Bindehaut sezernierte leicht. Um zu konstatieren, wie weit der Tumor auf die Umgebung übergegriffen hatte, wurde Sch. noch in der medizinischen Poliklinik und in der Ohrenklinik untersucht. Hier wurde jedoch, namentlich auch durch die Durchleuchtung mit Röntgenstrahlen, festgestellt, daß die Nebenhöhlen von Geschwulst frei waren. Es erfolgte deshalb am 15. Februar die Exenteratio orbitae in Chloroformnarkose. Die ersten Schnitte wurden oben dicht am Lidrand, unten ca. $1^1/_2$ cm von ihm entfernt geführt und die Haut bis zu den Orbitalrändern abgelöst. Der Tumor wurde dann mit Elevatorium und Schere herausgelöst und die Höhle bis auf das Periost ausgeräumt. An diesem hingen nach dem Siebbein zu einige verdächtige Gewebsstücke. Bei ihrer Entfernung wurde die Nasenhöhle eröffnet. Trotzdem wurde von der Tamponade der Orbita abgesehen, da sie, wie schon

beim Fall I erwähnt wurde, die Heilung auf lange Zeit hinausschiebt. Die zum größten Teil erhaltenen Lider wurden miteinander vernäht und so durch sie eine gute Deckfläche für die darunter liegende Wundhöhle hergestellt. Am folgenden Tage floß Blut aus der Nase, das jedenfalls aus der Exenterationshöhle seinen Weg in die Nasenhöhle gefunden hatte, da diese ja infolge der Perforation mit jener kommunizierte.

Es ist deshalb um so mehr hervorzuheben, daß die Heilung so rasch und ohne jede Komplikation vonstatten ging. Am 15. Februar wurde Patient operiert, und schon am 29. Februar, also gerade nach 14 Tagen, konnte er geheilt entlassen werden. Dabei hatten sich die Lider gut in die Höhlung hineingezogen, bildeten an ihrer Vereinigungsstelle eine glatte Narbe und überdeckten vollkommen fest anliegend das darunter liegende Gewebe. Bei der Untersuchung Mitte Juli d. J. zeigte sich in dem Zustande des Auges keine Veränderung. Die Höhle war vollständig mit Haut ausgekleidet. Die Nahtstelle verriet sich durch eine kaum sichtbare Narbe. Nirgends zeigte sich in der Höhle ein Rezidiv. Wie gefährlich die Metastasenbildung bei Aderhautsarkom werden kann, zeigt die vor wenigen Tagen aufgetretene sarkomatöse Veränderung in den rechten Präaurikulardrüsen, die zu der Aufnahme von Sch. in die chirurgische Klinik führten. Hier wurden die Drüsen operativ entfernt.

Der Tumor setzt sich aus mehreren Knollen zusammen. Diese wiederum lassen eine weitere Einteilung in verschiedene kleinere Knoten erkennen, die durch eingelagertes Bindegewebe bewirkt wird. Überzogen wird das Ganze von Binde- und Fettgewebe.

Außerdem befinden sich an dem Präparat noch der Konjunktivalsack und ein Teil der Lider. Letzere bieten nebst dem Tarsus außer Hyperämie nichts Besonderes dar. Stark ausgedehnte und prall gefüllte Gefäße sind namentlich auch an der Basis der Konjunktiva zum Tarsus hin. Auch in dem das Fettgewebe durchsetzenden Bindegewebe sind stark gefüllte Gefäße zu sehen.

Die Konjunktiva ist zum Teil verdickt und infiltriert.

Der Tumor ist als Melanosarkom anzusprechen, denn wenn er auch zum größten Teil von Pigment frei ist, so finden sich doch einzelne Pigmentzüge vor, namentlich auch in den Septen; einige wenige Stellen erscheinen sogar tiefschwarz. Hier und da sind innerhalb des Tumors auch einzelne pigmentierte Zellen oder Zellzüge zu sehen. Vorherrschend ist die Spindel- und Rundzellenform. Da letztere für gewöhnlich kein Pigment enthalten, so liegt hierin auch mit ein Grund für das spärliche Vorhandensein von Pigment.

Zu erwähnen wäre noch, daß sich innerhalb des Tumors und in dem umliegenden Fett- und Bindegewebe Reste von Muskeln vorfinden. Im übrigen ist der Tumor frei von Nekrose.

Außerdem sind in einigen Bezirken noch verschiedene Herde von Blutungen vorhanden; zum Teil kommen auch hämorrhagische Infiltrationen vor.

Es handelt sich also in vorliegendem Falle um das Rezidiv eines Melanosarkoms, das von der Aderhaut ausgegangen ist, denn so können auch die schon vor Jahren aufgetretenen Störungen am rechten Auge gedeutet werden und alle seit ca. 8 Jahren wahrgenommenen krankhaften Erscheinungen an dem Auge des Sch. als vom Tumor ausgehend zu einem einheitlichen Krankheitsbilde verschmolzen werden.

Der Fall erweckt nämlich noch ein weiteres Interesse, weil Sch. den am 18. Juli 1907 erlittenen Unfall — es sollte ihm beim Heuaufladen etwas in das rechte Auge geflogen sein — bei der Unfallversicherung angemeldet und diese ihm auch anerkannt hatte. Sie sah gemäß dem Gutachten des damals behandelnden Arztes das Ulcus als ein durch den Unfall herbeigeführtes Leiden an. Erst später, nach Anerkennung des Unfalls von seiten der Versicherung, trat die Geschwulst zutage. Damit wurde das ganze Leiden aufgeklärt.

Da das rechte Auge von Sch. schon vor 7—8 Jahren unter Abnahme des Sehvermögens, Entzündung und Druck-

steigerung erkrankte, ist der Beginn des Sarkoms auf diese Zeit zu datieren. Es handelte sich damals um eine glaukomatöse Entzündung, wie sie mit Aderhautgeschwülsten einherzugehen pflegen. Da sich ferner das Auge schon $^3/_4$ Jahr vor dem angeblichen Unfall dergestalt verändert hatte, daß die Lidspalte weiter geworden war, der Bulbus aus der Orbita hervortrat, in seiner Beweglichkeit beschränkt war und das Auge nach eigener Aussage des Sch. glotzig aussah, so kann man mit Sicherheit schließen, daß schon damals, also beträchtliche Zeit vor dem Unfall, der Aderhauttumor die Sklera entweder ausgedehnt und den Bulbus vergrößert hatte oder durch die Sklera gewachsen und in die Orbita gewuchert war. Denn nur dadurch ist die Vortreibung des Auges zu erklären. Wohl ist es möglich, daß der fragliche Unfall das Ulcus serpens veranlaßt hat, da die Gefahr einer Verletzung durch das Hervorstehen des Bulbus bei erweiterter Lidspalte sehr nahe lag resp. erhöht war. Andrerseits muß man in Erwägung ziehen, daß am glaukomatösen Auge Hornhautgeschwüre häufig spontan vorkommen. Ist tatsächlich der Unfall erfolgt, so hat er mit seinen Folgen die Krankheit verschlimmert, obschon er auf den schließlichen Ausgang keinen Einfluß ausgeübt hat. Mit Rücksicht auf die Verschlimmerung wurde die Ersatzpflicht der Berufsgenossenschaft anerkannt. Und da also der Betriebsunfall vom 18. Juli 1907 als wesentlich zur Verschlimmerung der vom Unfall ganz unabhängigen Geschwulst beitragend anerkannt wurde, so stellen alle weiteren Folgen der ursprünglichen Erkrankung einen ersatzpflichtigen Betriebsunfall dar.

Fall III.

Krankengeschichte. Patient X, 65 Jahre alt.

23. Jan. 1908. Anamnese: Seit Anfang Dezember bemerkte Patient eine Veränderung am linken Auge. Ab und zu trat oben im Gesichtsfeld Flimmern auf.

Auch schienen die Linien oberhalb des Fixierpunktes etwas verschoben. Zeitweise wurde auch etwas Spinnengewebe bemerkt, hier und da auch eine feurige Erscheinung. Das Sehvermögen war etwas schlechter geworden. Die Buchstaben erschienen zuletzt etwas gedrückt. Als Patient gestern mit dem linken Auge allein gegen die Sonne sah, erschien alles grünlich. In der Dämmerung sieht das linke Auge noch schlechter.

Status praesens. R $-2{,}0$ D S $\frac{5}{7{,}5} - \frac{5}{5}$ ohne Glas 0,3 Schrift mühsam, mit $+1{,}0$ D $\frac{0{,}3}{0{,}3}$ fließend.

L $-2{,}0$ D S $\frac{5}{10}$ nahezu, ohne Glas 0,4 Schrift mühsam, mit $+1{,}0$ D besser.

Rechtes Auge ophthalmoskopisch normal. Se frei.

Links deutliche Einengung des Gesichtsfeldes oben und oben außen (cf. Schema).

Das linke Auge ist äußerlich normal. Die Papille ist ziemlich scharf umgrenzt. Nach unten beginnt eine leichte Verschleierung der Gefäße. Ganz nach unten erkennt man eine flache Ablatio mit prall gespannter, geringer Prominenz. Noch weiter nach unten, an der Grenze des ophthalmoskopischen Gesichtsfeldes, erkennt man eine dunkle Masse. Der Rand der Netzhautablösung mit der offenbar dahinter befindlichen festen Masse ist nach oben ziemlich scharf. Nach Erweiterung der Pupille sieht man deutlich einen flachen Tumor mit konvexem Rand nach oben; die vordere Grenze ist nicht sichtbar. Die vorliegende Prominenz mit der darüber gespannten Netzhaut weist Aderhautzeichnung auf und erscheint zum Teil rötlich-gelb, zum Teil schwarz. Der Rand hängt deutlich etwas über. Da die Diagnose zweifellos auf Aderhauttumor zu stellen ist, wird sofortige Enukleation angeraten.

26. Jan. Enukleatio bulbi unter Lokalanästhesie mittels Kokain und Adrenalin. Nach Durchschneidung der vier geraden Muskeln werden zum Schluß einige Züge Äther gegeben.

3. Febr. Die Heilung ist normal verlaufen. Die Suturen sind entfernt. Patient wird entlassen.

Anfang März wird ein künstliches Auge eingesetzt. Die letzte Untersuchung Ende Juli hatte das Ergebnis,

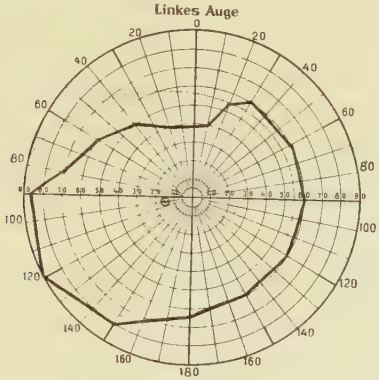

Fig. 3.

daß keine entzündlichen oder sonst bedrohlichen Erscheinungen vorhanden waren. Der operative Eingriff war vollkommen reaktionslos geblieben. Es zeigte sich keinerlei Rezidiv.

Makroskopischer Befund. Der Bulbus wurde in Formolalkohol eingelegt und zwei kleine Fenster eingeschnitten. Durch das Härten hat die Sklera eine geringe Einbuchtung erlitten.

Der Bulbus wurde vertikal aufgeschnitten. Der Schnitt geht ziemlich durch die Mitte der Papille. Die innere Hälfte wurde eingebettet. Beim Schneiden wird die Linse verschoben. Der Schnitt trifft soeben den Tumor. Der Glaskörper ist fädig geronnen. Nach unten beginnt im Äquator eine spindelförmige Verdickung der Aderhaut, veranlaßt durch einen stark pigmentierten Tumor. Auf der Schnittfläche beträgt die Verdickung ca. 2 mm. Die Netzhaut ist über den Rand des Tumors hinweg kaum abgehoben. Man sieht im Glaskörperraum, daß der Tumor

Linsenform hat und nur eine flache Verdickung darstellt. Er ist überall von Netzhaut überzogen.

Mikroskopischer Befund: Die Hornhaut ist in allen Schnitten intakt. Der Kammerwinkel ist frei, das Ligamentum pektinatum locker. Der Schlemmsche Kanal ist leer.

Die Iris zeigt in den mehr nasalwärts geführten Schnitten eine Verdickung der Pigmentlamelle und eine geringe Eversion derselben. Auffallend sind dicke, tropfenförmige Pigmentzellen zwischen Sphinkter und Pigmentlamelle und auf dem Sphinkter. Auch im Sphinkter sind einzelne Pigmentzüge. Sonst ist jedoch die Iris überall völlig normal.

In den mehr nach dem Zentrum des Bulbus zu liegenden Schnitten, die den Bulbus in toto getroffen haben, erkennt man auch Veränderungen am Ciliarkörper. Man sieht das vordere Ende des Tumors an der hinteren Grenze des Ciliarkörpers liegen. Peripher reicht der Tumor noch in den Ciliarkörper hinein. Die Pars ciliaris retinae liegt auf dem Tumor. Im oberen Bulbusabschnitt ist der Ciliarmuskel flach; die Fortsätze sind sklerosiert. In der Pars ciliaris retinae finden sich oben einzelne stark pigmentierte Hügel, die aus gewucherten Retinalzellen bestehen. Auch innerhalb des Ciliarmuskels sind einzelne Pigmentstreifen zu sehen. Weiter nasalwärts sind oben am hinteren Ende des Ciliarkörpers mehrere umschriebene Knoten von gewucherten Pigment zu sehen.

Im unteren Bulbusabschnitt sind in den mehr nach der Nase zu geführten Schnitten die Ciliarfortsätze sklerosiert. Der Ciliarmuskel ist flach. Im Ciliarkörper ist ein dickes Gefäß zu sehen. Die Geschwulst reicht hier bis in den Ciliarkörper hinein, und zwar derart, daß der Ciliarmuskel nur etwas von der Bulbuswand abgehoben ist. Die letzte Spitze des pigmentierten Zuges endet auf der Sklera, fast am Ciliarkörperansatz, am Ligamentum pektinatum. Noch mehr nasalwärts erreichen unten hinter dem Ciliarkörper im subciliaren Gewebe einige Pigmentzüge beinahe den Kammerwinkel.

Die Netzhaut liegt in den ersten Schnitten im oberen Bulbusabschnitt fest auf. Der Ansatz zeigt zystische Altersveränderung. Weiterhin kommen einzelne Vakuolen, dann jedoch völlig normaler Befund. Unten ist in denselben Schnitten die Netzhaut mit dem Tumor noch nicht verwachsen. In der Äquatorialzone ist eine seichte Ablösung, die sich nur wenig über den Bereich des im Durchschnitt spindelförmigen Tumors hinaus erstreckt. Die Netzhaut ist vom Tumor durch eine Eiweißschicht getrennt. In der Eiweißschicht erkennt man einzelne rote Blutkörperchen, einige lymphoide Zellen und vereinzelte Retinalpigmentzellen. In der Struktur ist die Retina, auch auf der Strecke ihrer Ablösung, kaum verändert. Nur die Stäbchen und Zapfen sind etwas umgebogen, zum Teil körnig. Das Retinalpigment ist intakt bis zum Tumor, auf ihm unregelmäßig und verschiedentlich abgestoßen. In den folgenden Schnitten geht die Netzhautablösung nur ganz wenig über den Bereich des Tumors hinaus. Erst ganz vorn ist die Netzhaut mit dem Tumor verwachsen. Auch in diesen Schnitten zeigt sich etwas von der Mitte ab eine Eiweißzone eingeschoben. Am Ansatz der Netzhaut tritt eine buckelförmige Verdickung hervor als beginnender pilzförmiger Knoten. Hier ist die Netzhaut mit dem Tumor fest verwachsen und das Netzhautgewebe stärker verändert, zum Teil zystisch, als vorher bestehende Altersveränderung, zum Teil durch unregelmäßige Wucherung der Schichten. In kurzer Entfernung löst sich dann die Netzhaut wieder vom Tumorgewebe ab. In den folgenden Schnitten ist die Ablösung nur seicht. Noch weiter nach innen ist die Netzhaut durch durch den knopfförmigen Aufsatz der Geschwulst, mit dem sie fest verwachsen ist, entsprechend vorgetrieben. In den am weitesten nasalwärts gelegenen Schnitten nähert sich an dem hinteren Ende des Tumors die Netzhaut nochmals der Basalmembran, dann beginnt über dem Tumor eine flache Ablösung, die über den hinteren Rand noch eine kurze Strecke hinausreicht.

Die Aderhaut ist, abgesehen von der durch den Tumor ergriffenen Partie, normal und nicht verdickt. Nur sind die Gefäße teilweise stark gefüllt. Im Bereiche des Tumors ist die Aderhaut zu Beginn normal, dann jedoch tritt eine spindelförmige Verdickung auf. Überall fällt die starke Pigmentation der Chorioidea auf.

Die Suprachorioidea ist dunkel pigmentiert.

Die Sklera hängt, wie man an den ersten Schnitten erkennt, an der Papille etwas über. Die Grenze zum Tumor ist nicht völlig scharf. Einzelne Lamellen der inneren Oberfläche sind aufgefasert, im übrigen erscheint die Sklera intakt. An einem Schnitt sieht man ihr Verhalten zur Papille noch etwas genauer. Sie endet an ihr mit einem spitzen Sporn, hinter dem der Optikus noch etwas seitwärts reicht. Auch findet sich in diesem Winkel der Sklera Pigment. In weiteren, nach der Nase zu gelegenen Schnitten kann man beobachten, wie an einer Stelle die inneren Lamellen durch Pigmentzellenzüge aufgeblättert sind; die äußere Schicht ist jedoch auch hier völlig frei. Noch weiter nasalwärts zeigt sich auf der Sklera ein völlig schwarzer Pigmentzug. Auch hier sind einzelne Lamellen aufgefasert.

In einem Schnitt, der ziemlich durch die Mitte der Papille geht, sind im Papillengrund die zentralen Gefäße getroffen; sie weisen Hyperämie auf. Die Gefäße sind vielleicht eine Spur verdickt. Auch erkennt man eine Gruppe roter Blutkörperchen, die offenbar ausgetreten sind. In den durchtretenden Nerven- und Gefäßscheiden findet sich Pigment, zum Teil in Gestalt spindelförmiger, zum Teil sternförmiger brauner Zellen.

Der Tumor selbst stellt sich in den ersten Schnitten, die die Papille getroffen haben, als eine spindelförmige Verdickung im unteren Bulbusabschnitt dar. Er besteht aus rundlichen Zellen, zwischen die zahlreiche Pigmentzellen eingelagert sind. Man sieht im Bereich des Tumors Fächerbildung, durch zarte Bindegewebsstreifchen veranlaßt. Das Pigment ist an auffallend kurze, dicke und starke Zellen gebunden. Die Dicke des Tumors

nimmt gleichmäßig zu, dann tritt am Ansatz der Netzhaut eine buckelförmige Verdickung des Tumors hervor als beginnender pilzförmiger Knoten. Näher nach dem inneren Augenwinkel zu ist der Tumor in seinem vorderen Teile außerordentlich stark pigmentiert, zum Teil so, daß man kein Protoplasma erkennt, sondern nur schwarze Pigmentmassen; zum Teil jedoch erkennt man das Protoplasma völlig scharf. Weiter papillenwärts ist eine Zone, in der nur netzförmige Pigmentzüge den Tumor durchsetzen. Am Übergang zur Aderhaut ist die Geschwulst wieder stärker pigmentiert. Auch in den folgenden Schichten, in denen der Tumor denselben Bau wie vorher zeigt, ist in dem vorderen Abschnitt eine außerordentlich starke Pigmentation vorhanden. Erst ganz nach vorn wird er pigmentärmer. Die Basis des Tumors, die vorn am Ciliarkörperansatz beginnt, mißt nach hinten zu etwa 14 mm. Die knopfförmige Verdickung liegt nach vorn vom Äquator. Die Basalmembran ist hier noch unversehrt.

Noch mehr nasalwärts wird die Form des Tumors etwas komplizierter. Die Basalmembran ist in der Gegend des Netzhautansatzes durchbrochen. Ein Geschwulstknopf prominiert und hat die mit ihm fest verwachsene Netzhaut entsprechend vorgebuchtet. In dieser Tumorpartie findet sich nur wenig Pigment in Gestalt einzelner schwarzer Pigmentzüge. In den folgenden Schnitten sieht man deutlich den Beginn des Tumors an dem hinteren Ende der Ciliarmuskeln. Die Muskelfasern sind zum Teil auseinandergedrängt. Die zweite, noch von der Basalmembran verdeckte Partie hat ihren Anfang am hinteren Ende der Pars ciliaris retinae. Hierauf folgt die Durchbruchstelle der Basalmembran und der in Entwicklung begriffene subretinale Tumor, der mit der Netzhaut verwachsen ist. Dieser Teil ist gefäßreich, aber pigmentarm. Man sieht dicke, strotzend gefüllte Gefäße. Auf den weiter sich nasalwärts anschließenden Schnitten kann man gut wahrnehmen, daß die Geschwulst mit einem schmalen Hals die Basalmembran durchbrochen hat und daß nach innen

von dem Durchbruch ein dicker Knoten pilzförmig den Tumor zu überlagern beginnt. Der Durchbruch und der Knoten liegen ganz vorn in der Ora serrata. In der Geschwulst zeigen sich einzelne größere Gefäße.

Epikrise: Die ersten Anzeichen des Tumors traten Anfang Dezember 1907 auf. Sie bestanden in Verschlechterung des Sehvermögens, Flimmern, Licht- und Farbenerscheinungen und Verschiebung der Buchstaben. Das Gesichtsfeld war oben und oben außen eingeengt. Auffallen muß, wie das Schema deutlich zeigt, der geringe Grad der Einengung.

Besonders interessant ist nun bei diesem Falle, daß die Sehschärfe verhältnismäßig gut erhalten ist. Sie betrug immer noch nahezu $^1/_2$. Dies ist um so bemerkenswerter, als der Tumor doch schon eine beträchtliche Ausdehnung erlangt hat. Er mißt von seinem Ansatz an den Ciliarmuskeln bis an sein hinteres Ende 14 mm.

Mit dem Augenspiegel war zunächst nur der hinterste, schwarz erscheinende Rand der Geschwulst mit flacher Netzhautablösung zu sehen. Erst nach Erweiterung der Pupille konnte man einen größeren Teil des flachen Tumors erkennen, mit teilweise schwärzlicher, teilweise gelblichrötlicher Färbung versehen. Der vorderste Abschnitt der Geschwulst blieb jedoch auch jetzt noch verborgen. Am 26. Jan. 1908 erfolgte die Enukleation. Am 3. Februar konnte Patient entlassen werden, da die Heilung ohne jedwede Störung glatt von statten gegangen war. Bis jetzt ist kein Rezidiv aufgetreten.

Der Tumor liegt in dem inneren unteren Quadranten des Bulbus. Er zeigt im Durchschnitt spindelförmige Gestalt. Mit dem Mikroskop sieht man, daß der Tumor am hinteren Ende der Ciliarmuskeln beginnt, die zum Teil auseinandergedrängt sind. Eine zweite Partie setzt sich an der Pars ciliaris retinae an. Er besteht aus rundlichen Zellen. Dazwischen sind zahlreiche Pigmentzellen von kurzer, dicker Form eingelagert. An einigen Stellen sieht man Fächerbildung, die durch zarte Bindegewebsstreifen veranlaßt wird. In der Gegend der Ora serrata

erfährt der Tumor noch eine Komplikation. Die Geschwulst hat hier mit einer schmalen Brücke die Basalmembran durchbrochen. Außerdem trägt hier der Tumor, etwas nach innen von der Durchbruchstelle, einen Aufsatz in Form eines pilzförmigen Knotens, der die mit ihm festverwachsene Netzhaut entsprechend vorgewölbt hat. Dieser Vorsprung des Tumors liegt nach vorn vom Äquator. Er ist als jüngste Partie der Geschwulst anzusprechen, da er, nur wenig Pigment, dagegen zahlreiche Gefäße enthält. Das Pigment ist hier nur durch wenige Pigmentzüge vertreten. Dagegen ist die Basalgeschwulst in ihrem vorderen Abschnitt außerordentlich pigmentreich. Mitunter erkennt man kein Protoplasma, sondern nur schwarze Massen. Das Pigment greift sogar auf die Sklera über und hat durch mehrere Züge die inneren Lamellen derselben aufgeblättert. Die äußere Schicht der Sklera bleibt normal. Weiter nach der Papille zu wird der Tumor nur von netzförmigen Pigmentstreifen durchsetzt. Am Übergang zur Chorioidea ist er jedoch wieder stärker pigmentiert. In bezug auf das Verhalten der übrigen Augenteile läßt sich Nachstehendes sagen:

Die Hornhaut ist vollständig intakt geblieben. Die Iris zeigt eine Verdickung der Pigmentlamelle. Zwischen ihr und dem Sphinkter und im Sphinkter fallen dicke Pigmentzellen auf. Die Pigmentlamelle ist etwas evertiert. Der Ciliarmuskel ist überall flach. Im oberen Bulbusabschnitt sitzen der Pars ciliaris retinae einzelne stark pigmentierte Hügel auf, die aus gewucherten Retinalzellen bestehen. Im unteren Abschnitt ist der Ciliarmuskel von der Geschwulst etwas abgehoben. Es finden sich verschiedene Pigmentzüge innerhalb der Muskel. Ein Pigmentzug reicht hinter dem Muskel im subciliaren Gewebe fast bis an den Kammerwinkel heran.

Die Netzhaut zeigt im oberen Abschnitt außer cystischer Altersveränderung des Ansatzes und einigen Vakuolen im vorderen Teile nichts Abnormes. Im unteren Abschnitt befindet sich in der Äquatorialzone eine seichte Ablösung, die sich nur wenig über den Bereich des Tumors hinaus

erstreckt. Unter der abgelösten Strecke der Retina liegt eine Eiweißschicht, in die einige rote Blutkörperchen, lymphoide und Retinalpigmentzellen eingelagert sind. Die Stäbchen und Zapfen sind etwas umgebogen, zum Teil körnig, das Pigment unregelmäßig und mehrfach abgestoßen. Uber dem pilzförmigen Knoten ist die Retina verdickt und nach innen zu vorgeschoben. Sonst ist keine Veränderung vorhanden. An der Aderhaut fällt die starke Pigmentierung auf. Sie ist bis zum Tumor heran überall völlig normal, hier setzt jedoch plötzlich eine spindelförmige Verdickung ein. Die Sklera ist ebenfalls bis auf die von Tumor angegriffene, schon erwähnte Partie intakt.

Die Retinalgefäße sind strotzend gefüllt. Spindelförmige, zum Teil sternförmige braune Pigmentzellen begleiten die austretenden Nerven- und Gefäßscheiden. In der Nähe der hyperämischen zentralen Gefäße befindet sich eine Gruppe von ausgetretenen roten Blutkörperchen. Der Optikus ist nur wenig verdickt.

Der Tumor ist das Frühstadium eines Aderhautmelanosarkoms. Um so mehr verdient Beachtung, daß das Sarkom schon an der Sklera sein Zerstörungswerk begonnen hatte. Trotzdem der Tumor sich in seinen frühesten Anfängen befand, waren die inneren Sklerallamellen doch schon durch eingelagerte Pigmentzüge aufgefasert.

Als Ausgangspunkt der Geschwulst darf man wohl einen Naevus pigmentosus der Aderhaut vermuten, da diese so außerordentlich stark pigmentiert ist, und ferner der Tumor in seinem vorderen Abschnitt an der Basis ganz schwarze Pigmentmassen aufweist, die keinerlei Struktur erkennen lassen.

Im ganzen betrachtet handelt es sich hier um einen sehr seltenen Fall. Die geringe Beschränkung des Gerichtsfeldes, die Herabsetzung des Sehvermögens nur bis ca. $^1/_2$ und trotz des Frühstadiums schon das Übergreifen des Sarkoms auf die Sklera sind Eigenschaften, wie sie nur einige wenige Fälle in der Litteratur aufweisen.

Prof. Wagenmann erwähnt in seiner Arbeit über das Spätrezidiv eines Aderhautsarkoms einen früheren

Fall aus der Göttinger Klinik. Der in Frage kommende Patient war am 30. August 1880 wegen leichter Sehstörungen, die etwa seit 4—6 Wochen bestanden, in die Klinik gekommen. Es wurde nach außen oben eine umschriebene Netzhautablösung festgestellt. Die Sehschärfe betrug $^2/_3$. Diese interessante Tatsache ist bei diesem Fall hervorzuheben. Ein beginnendes Aderhautsarkom in der Nähe des Ciliarkörpers war die Ursache. Einige Gewebsstückchen wurden zur Probe exzidiert. Ihre Untersuchung — man wollte Zystizerkus ausschließen — bestätigte die vorher auf Aderhauttumor gestellte Diagnose. Es wurde deshalb die Enukleation vorgenommen. Obwohl das Melanosarkom im Frühstadium entfernt wurde, stellte sich doch ein Rezidiv ein, jedoch erst nach 10 Jahren.

Bei Putiata Kerschbaumer (1900) findet sich unter 40 Fällen von Aderhautsarkom nur 1 Fall, wo $^5/_{60}$ S vorhanden ist. In allen übrigen Fällen ist die Sehschärfe so weit herabgesetzt, daß höchstens nur noch Finger gezählt werden können. Zumeist ist jedoch Amaurosis vorhanden.

Einige weitere Fälle, in denen die Sehschärfe verhältnismäßig gut erhalten ist, erwähnt Schiek (1906) in seiner Monographie. In den Fällen 6 und 10 betrug die Sehschärfe 0,3, in Fall 12 war $S = \frac{9}{10}$, in Fall 23 $S = 0{,}4$ und in Fall 24 $\frac{1}{15}$.

Zum Schluß meiner Arbeit gestatte ich mir Herrn Geheimrat Prof. Dr. Wagenmann für die gütige Unterstützung bei der Abfassung vorliegender Arbeit meinen verbindlichsten Dank auszusprechen.

Druck von Ant. Kämpfe in Jena.

Lebenslauf.

Verfasser dieser Arbeit, Ernst Wagenknecht, wurde am 23. Oktober 1880 zu Pfiffelbach bei Apolda geboren. Er besuchte zunächst die Schule zu Pfiffelbach, von Ostern 1893 an das Realgymnasium zu Weimar, das er Ostern 1901 mit dem Zeugnis der Reife verließ. Vom 1. April bis 1. Oktober 1901 hat er als Eleve in der Eisenbahnwerkstätte zu Erfurt gearbeitet. Michaelis 1901 entschloß er sich, Medizin zu studieren und bezog zu diesem Zwecke die Universität Jena. Hier blieb er bis zur Beendigung seiner Studien am 29. April 1907. Nach Ablegung der ärztlichen Prüfung war er als Medizinalpraktikant vom 1. Mai bis 12. Juni in der chirurgischen Klinik, vom 12. Juni bis 1. Oktober 1907 in der medizinischen Poliklinik tätig. Vom 1. Oktober 1907 bis 1. April 1908 erfolgte die Ableistung der ersten Hälfte der aktiven Dienstpflicht im Heere. Als Medizinalpraktikant war er dann wieder vom 1. April bis 15. August in der Augenklinik zu Jena, vom 15. August bis 1. November am Georgenkrankenhause zu Meiningen tätig.